Lane Medical Library

# CONGENITALE LUXATION DES RADIUSKÖPFCHENS MIT VERERBUNG.

INAUGURAL-DISSERTATION

VERFASST UND DER

HOHEN MEDIZINISCHEN FAKULTÄT

DER

FRIEDRICH-ALEXANDERS-UNIVERSITÄT ZU ERLANGEN

ZUR

ERLANGUNG DER DOCTORWÜRDE

EINGEREICHT

VON

**DR. MED. OTTO MÜNTER**

PRAKT. ARZT

AUS SACHSENBERG IN WALDECK.

18. JULI 1897.

WÜRZBURG.

DRUCK DER K. UNIVERSITÄTSDRUCKEREI VON H. STÜRTZ.

1899.

Tag der mündlichen Prüfung 18. Juli 1898.

Referent: Prof. Dr. Hauser.

MEINEN ELTERN.

Digitized by the Internet Archive
in 2026

https://archive.org/details/IA40153716_0174

Die angeborenen Luxationen haben von alters her das Interesse der Mediziner in hohem Masse in Anspruch genommen, obwohl wegen ihrer theoretischen wie praktischen grossen Bedeutung. Wenn auch der ärztliche Forschersinn sich vielfach mit der Frage über die Entstehung der kongenitalen Luxationen befasst hat und eine ganze Reihe von Hypothesen aufgestellt ist, ein abschliessendes Resultat ist noch nicht erzielt worden. Bereits Hippokrates sind die angeborenen Verrenkungen bekannt gewesen und nach ihm haben sich fast alle bekannteren Autoren mit denselben beschäftigt. Einiges Licht in diese Frage aber brachte erst Dupuytren, der die angeborenen Hüftgelenksluxationen, die man vordem für eine vom Rückenmark ausgehende nervöse Erkrankung hielt, diagnostizieren lehrte. Schreger in Nürnberg, der Gelegenheit hatte, zwei Individuen (einen Erwachsenen und ein Kind) mit angeborenen Hüftgelenksluxationen zu secieren, brachte Klarheit in die anatomischen Verhältnisse, indem er die Beziehungen zwischen Gelenkpfanne und -kapsel einerseits und Femurkopf andererseits darlegte. Wenn bis dahin überhaupt von angeborenen Luxationen die Rede gewesen war, so hatte es sich fast ausschliesslich um Oberschenkelluxationen gehandelt; nur spärlich waren die Notizen über Luxationen des Oberarms, des Ellenbogengelenks, der Kniescheibe u. s. w. Erst Adams beschäftigte sich intensiv mit Luxationen des Radiusköpfchens. Des weiteren wurden Beobachtungen von angeborenen Radiusluxationen berichtet von Cruveilhier, Dupuytren, Chaussier, Smith u. a. Bessel-Hagen freilich glaubt, dass wohl die Mehrzahl der speziell von Adams aufgeführten Fälle von angeborener Radiusluxation eine scharfe Kritik nicht bestehen könne, da in keinem einzigen Falle das Angeborensein sicher erwiesen sei: die Radiusluxation wurde meist erst an der Leiche entdeckt. Mit dieser Ansicht schliesst er sich Malgaigne an in dessen Arbeit: „Die Knochenbrüche und Verrenkungen“. Fälle, bei denen durch kariöse Zerstörungen ein Defekt des Bandapparates und infolgedessen eine

Verlagerung des Radiusköpfchens erfolgt war, können natürlich nicht zu den kongenitalen Luxationen gerechnet werden, ebensowenig der von Bartels berichtete Fall, wo bei einem Manne, der in seiner Jugend ständig eine schwere Karre hatte schieben müssen und auch noch dazu angehalten worden war, als er starke Schmerzen in beiden Ellenbogengelenken verspürte, eine habituelle doppelseitige Luxation des Radiusköpfchens eingetreten war; hier wurde die Luxation bedingt durch eine Lockerung dds Bandapparats. Im grossen und ganzen ist die Anamnese der kongenitalen Radiusluxationen eine mangelhafte. Auffallend häufig finden sich die angeborenen Radiusluxationen in Gemeinschaft mit multiplen kartilaginären Exostosen und Bessel-Hagen meint, dass durch die Exostosenbildung ein Hemmnis für das Längenwachstum der Röhrenknochen geschaffen wurde, dass mithin durch die Wachstumshemmung des einen von zwei paarigen Röhrenknochen eine Verlagerung des anderen bedingt sein könne und dass sich so z. B. bei Verkürzung der Ulna durch Exostosenbildung ein Weiterwachsen und damit eine Luxation des Radiusköpfchens erklären liesse. Er folgert daraus, dass die Radiusluxationen erst eine Sekundärerscheinung der Exostosenbildung seien, mithin nicht angeboren, da nach Marchand die Entstehung der kartilaginären Exostosen hauptsächlich in das jugendliche Alter, die Zeit des Knochenwachstums fällt. Bessel-Hagen führt eine Reihe von Beispielen von multipler Exostosenbildung bei gleichzeitiger Luxation des Radius an, auf die er seine Ansicht stützt. Ob seine Erklärung auch auf die von mir beobachteten Fälle passt, werden wir später sehen.

Der zur Erklärung der angeborenen Luxationen aufgestellten Theorieen giebt es eine ganze Anzahl, die ich zur Vervollständigung und zum besseren Verständnis nach Krönleins Zusammenstellung kurz folgen lasse. Bei den meisten derselben handelt es sich zwar speziell um kongenitale Hülftgelenksluxationen, doch lassen sich daraus auch Schlüsse ziehen auf die Luxationen anderer Gelenke.

1. Die sogen. kongenitalen Luxationen sind traumatischer Natur, verursacht durch Gewalteinwirkung auf den schwangeren Leib von aussen (Stoss, Fall oder dergl.), oder durch ein Trauma während des Geburtsaktes (künstliche Entbindung).

2. Die kongenitale Luxation ist eine Spontanluxation, bedingt durch eine Erweichung und Erschlaffung des Bandapparats oder durch fötale Gelenkhydropsie.

3. soll schuld sein eine absonderliche Lage des Fötus im terus. Infolge allzu geringer Menge des Fruchtwassers soll auch ne Luxation durch Kompression verursacht werden können; doch nd Krönlein bei Nachforschungen, dass meistens ausdrückch auf die reichliche Menge Fruchtwasser bei den in Rede stehenen Luxationen hingewiesen wurde.

4. sollen die kongenitalen Luxationen Produkte einer primiven Muskelretraktion sein, wie sie zur Erklärung des Klumpfusses, es Schiefhalses, sowie der Verkrümmung der Wirbelsäule angeommen wurden.

5. Die kongenitalen Luxationen sind das Endergebnis einer aralyse und Atrophie der Becken-Oberschenkelmuskulatur.

6. „Die kongenitale Femurluxation ist in der Mehrzahl der älle — und diese dürfen gerade als die typischen bezeichnet erden — auf einen Bildungs- und Entwickelungsfehler zurückuführen, welcher es zur keiner normalen Gestalt der Gelenkenden ommen lässt". . . . . „v. Ammon, der nebst anderen Autoren Schreger, Dupuytren etc.) diese allgemein gehaltene Theorie on Paletta angenommen hatte, sagt: „„„ . . . vielmehr ist in vielen ällen teils die Gewissheit, teils die grösste Wahrscheinlichkeit orhanden, dass das Übel in einem Stehenbleiben der gesamten elenkpartieen auf einer früheren fötalen Bildungsstufe beruht"". . . . „„Es giebt Fälle von sogen. angeborenen Luxationen, wo n Gelenkkopf niemals seine entsprechende Gelenkfläche erst verasst, also luxiert wird, sondern vielmehr niemals in dieselbe auf ormale und gehörige Weise sich eingefügt hat"". Kurz gesagt: ie kongenitale Luxation des Hüftgelenks beruht auf einer „Bilungshemmung" und man versteht unter ihr bei kongenitaler uxation „eine ganz bestimmte, anatomisch genau charakterisierte nd diagnostizierbare Veränderung von ebenfalls genau festgeellten Knochenknorpelgrenzen". Bei anderen Luxationen (also uch bei kongenitalen Radiusluxationen) liegt demnach analog den lüftgelenkluxationen auch eine Missbildung vor. „Ob dieselben ber als Bildungshemmungen zu bezeichnen sind, oder aber, wie . Ammon glaubt, als „schon ursprünglich pathologische Zuände, deren entfernte Ursachen ebenso in dynamischen wie echanischen Einflüssen liegen können", muss vorläufig dahinestellt bleiben".

In ähnlichem Sinne äussert sich v. Volkmann (Plitha und illroth, Hdb. f. Chir. II.), der die angeborenen Luxationen für an-

geborene Missbildungen, vitia primae formationis erklärt. „Es handelt sich bei ihnen offenbar fast immer um Störungen der ganz unbekannten Kräfte, welche bei der Entwickelung der Frucht und dem Wachstum des Körpers die typische Form und Anordnung der Teile bestimmen. Man kann sich den Vorgang so vorstellen, dass bei der Differenzierung der ursprünglich kontinuierlichen Skeletanlage die Keime beider Gelenkenden nicht aufeinander zu, sondern aneinander vorbei wachsen".

Von den in der Literatur angeführten Fällen von kongenitaler Radiusluxation mögen hier diejenigen folgen, bei denen das Angeborensein wohl ausser Zweifel steht.

1. Servier beobachtete einen Fall von kongenitale Verlagerung des capitulum radii, wo diese gemeinsam mit einer vom Vater ererbten Kniescheibenluxation und mit ebenfalls ererbtem Klumpfuss auftrat. 2. In dem von Mitscherlich mitgeteilten Falle, der ein 6jähriges Mädchen betrifft, finden wir: doppelseitigen Klumpfuss und Flexionskontrakturen an Händen und Fingern; ausserdem beide Arme verkürzt und Luxation des capitulum radii nach vorn, „welche ihrerseits mit einer Beschränkung der Flexions- und Pronationsbewegungen und mit hochgradigen Anomalien in der anatomischen Beschaffenheit der Gelenkkörper und ihren Beziehungen zum Bandapparat verbunden war". — In diesen beiden Fällen finden wir die Radiusluxation gemeinsam mit anderen Missbildungen an den Extremitäten. 3. Fall, beobachtet von Senftleben. Es handelt sich um einen militärpflichtigen Mann, der mit einem Defekt der Ulna und gleichzeitiger Luxation des Radiusköpfchens am linken Ellenbogen behaftet war. Der linke Vorderarm war erheblich verkürzt und nur ein gekrümmter Röhrenknochen, der Radius, fühlbar. An Stelle der Ulna fühlte Senftleben nur einen ligamentösen Strang. Trotz dieser bedeutenden Missbildung war der Arm gebrauchsfähig, sodass sogar sein Träger befürchtete, er könne noch militärtauglich befunden werden. 4. Fall, mitgeteilt von Derville, ganz analog dem Senftlebenschen Falle. Statt der normalen Vorderarmknochen war nur der verkürzte und verkrümmte Radius und ein die Ulna vertretender ligamentöser Strang zu fühlen.

Auf Grund dieser beiden letztgenannten Fälle beweist Humphrey, dass hier die Luxation des Radius bedingt sei durch eine Hemmung des Längenwachstums der Ulna und Bessel-Hagen verwertet diesen Schluss auch für seine Ansicht: die sogen. kon-

mitale Radiusluxation sei eine Sekundärerscheinung der durch xostosenbildung verursachten Wachstumshemmung der Ulna.

Ich lasse nunmehr die Beschreibung meiner Beobachtungen lgen.

I. Fall: Der Bahnstreckenarbeiter T. ist 49 Jahre alt. Seine tern und näheren Angehörigen sollen gesund gewesen sein; von gend welchen Anomalieen in der Knochenbildung bei ihnen oder i Geschwistern ist ihm nichts bekannt. Der Geburtsverlauf ist n normaler gewesen; doch soll gleich nach seiner Geburt beim aschen die Hebamme die Unregelmässigkeit am rechten Ellenogen, bestehend in einem harten Vorsprung, bemerkt haben. In iner Jugend ist T. ein schwächliches Kind und nach Aussage nes seiner Zeit zu Rate gezogenen Arztes in seinen ersten Lebensjahren mit der „englischen Krankheit" behaftet gewesen, nach deren blauf, zu Anfang des 3. Lebensjahres, an einzelnen Gelenken nochenharte Geschwülste bemerkt worden sein sollen. Während iner Schulzeit will T. häufig durch Schmerzen in der rechten chulter und Oberarm belästigt worden sein. Ein auffallendes achstum der Knochenverdickungen hat er nicht bemerkt. Auf berstandene Kinderkrankheiten kann er sich nicht besinnen. T. 160 cm gross; es fällt bei seiner Erscheinung auf der ziemlich nfangreiche, viereckige Kopf. Die Grössenverhältnisse der übrigen örperteile sind gut proportioniert. Fettpolster und Muskulatur nd leidlich gut entwickelt. In die Augen fallen neben der fingerutförmigen Hervorstülpung an der Aussenseite des rechten Ellenogens mehrere Verdickungen in der Nähe der Gelenke der Extremitäten, welche haselnuss- bis wallnussgross sind; am zahlreichsten sind sie an Hand- und Kniegelenk und imponieren sort als Exostosen. Es sind deren sicht- und fühlbar: am linken berarm im proximalen Viertel je eine vorn und hinten, am linken nterarm in der Nähe des Handgelenks je drei an Radius und na; am rechten Unterarm sechs: am Radius vier, an der Ulna wei. Rechte und linke Tibia zeigen am proximalen Ende je eine kostose nach innen, die linke Fibula eine Exostose nach aussen. n Schädel sind keine Exostosen wahrnehmbar; am Thorax sind e Rippenknorpelenden verdickt; das Becken bietet keine besonren Erscheinungen. Am rechten Ellenbogen fällt die schon en erwähnte fingerhutförmige Hervorstülpung ins Auge, ein cm langer Vorsprung in der Verlängerung der Radiuslängsachse t einer Gelenkfläche, der sich bei Beugung und Streckung des

Unterarms, bei Pronation und Supination mitbewegt und als das capitulum radii sich herausstellt. Dieses ist mit einer ziemlich dünnen Hautschicht überzogen und wegen seiner ungeschützten, exponierten Stellung leicht Verletzungen ausgesetzt. (Gelegentlich einer solchen oberflächlichen Exkoriation infolge eines Stosses bin ich auch auf den vorliegenden Fall aufmerksam gemacht worden). Diese eigentümliche Verlagerung des Radiusköpfchens muss natürlich auf die Länge und die Funktionen der ganzen Extremität von Einfluss sein. Es folgen zunächst die Maasse:

| | |
|---|---|
| Länge d. rechten Armes vom Akromion bis zur Mittelfingerspitze: | 63 cm |
| „ „ linken „ „ „ „ „ „ | 65 cm |
| „ „ rechten Oberarmes vom Akromion bis zum Ellenbogen: | 32 cm |
| „ „ linken „ „ „ „ „ „ | 30 cm |
| „ „ rechten Radius: | 20 cm |
| „ „ linken „ | $21^1/_2$ cm |
| „ „ rechten Ulna: | 16 cm |
| „ „ linken „ | 17 cm |
| Umfang des rechten Ellenbogengelenkes: | 23 cm |
| „ „ linken „ | 24 cm |
| „ „ rechten Handgelenkes: | 14 cm |
| „ „ linken „ | 15 cm |

Auffallend an diesen Maassen ist das Verhältnis zwischen der Länge des Radius und der der Ulna. Wenn unter normalen Verhältnissen die Ulna 2 cm länger sein soll als der zugehörige Radius, so zeigt hier die rechte Ulna eine relative Verkürzung um 6 cm, die linke Ulna eine solche um 5 cm. Funktionsstörungen: Die Kraft des rechten Armes soll stets eine geringere gewesen sein als die des linken; die Gebrauchsfähigkeit ist eine leidlich gute. Was die einzelnen Arten der Bewegungen betrifft, so ist die Beugung im rechten Ellenbogengelenk unbehindert, die Streckung nicht ganz vollkommen; die Pronation lässt sich ohne Hemmung gut ausführen, die Supination ist nur etwa $^2/_3$ möglich; bei beiden letzteren Bewegungen sind Reibungen fühl- und hörbar. Von der Insertion der Bicepssehne ist in Ruhe und bei Bewegung nichts bestimmtes zu fühlen oder zu sehen. Bei starkem Druck gegen die Hand, der ohne Schmerzempfindung ausgehalten wird, ist von einer Verschiebung des Gelenk- oder Bandapparates am Ellenbogen nichts wahrzunehmen. Durch die Missbildung ist der Träger desselben nur insofern benachteiligt, als der rechte Arm leichter er-

üdet. Die Oberarmmuskulatur ist auch rechts nicht so gut entickelt wie links.

II. Fall: Der 18jährige Zuckerfabrikarbeiter T. ist der Sohn es soeben beschriebenen T. und einer gesunden, starken, erblich cht belasteten Mutter. Den Eltern ist von einer Schädigung, e die Mutter während der Schwangerschaft erlitten haben könnte, chts bekannt, und die Geburt ist eine normale gewesen. Sofort ch der Geburt ist beim Kinde ein Auswuchs am rechten Ellenogen beobachtet worden, wie seiner Zeit beim Vater. Von etwa berstandener Rhachitis ist nichts bekannt; die Masern hat das ind in frühen Jahren gehabt. T. jun. war wohl während seiner inder- und Schulzeit etwas schwach, aber im allgemeinen recht esund. Ganz allmählich wurden an einzelnen Gelenken Verckungen bemerkt; ein bestimmter Zeitpunkt für ihr Entstehen ann indessen nicht angegeben werden; mit dem allgemeinen Wachstum haben sich auch die Exostosen eingestellt. Von irgendelchen Krankheitserscheinungen ist ihr Auftreten nicht begleitet ewesen. Der Jüngling ist 171 cm gross, schlank, mit mittlerem nochenbau und im ganzen wenig stark entwickelter Muskulatur nd Fettpolster. Die Körperhaltung ist aufrecht, das Knochengeist abgesehen von kleinen Differenzen an den oberen Extremiten symmetrisch gebaut. Die Anordnung der Exostosen ist olgende: Am rechten Oberarm am proximalen Ende sind zwei allnussgrosse, am rechten Unterarm 5 etwa erbsengrosse Exostosen u fühlen, und zwar drei am Radius, zwei an der Una; am linken berarm in der Nähe des Gelenkkopfes eine taubeneigrosse Exoose, am linken Unterarm in der Nähe des Handgelenkes am adius zwei, an der Ulna drei haselnussgrosse Exostosen; an der echten Tibia oben je eine nach innen und aussen, an der rechten ibula eine Exostose nach hinten; die linke Tibia hat eine wallussgrosse Exostose nach innen, die linke Fibula eine haselnussrosse nach aussen. Am übrigen Skelet lassen sich keine weiteren xostosen nachweisen. Wie beim Vater, so bildet auch beim ohne das den Ellenbogen um $2^1/_2$ cm überragende Radiusköpfnen die auffallendste Erscheinung; auch hier ergiebt die Messung onorme Verhältnisse:

| | |
|---|---|
| änge d. rechten Armes vom Akromion bis zur Mittelfingerspitze: | 71 cm |
| „ „ linken „ „ „ „ „ „ | 77 cm |
| „ „ rechten Humerus vom „ „ „ Condyl. int.: | 35 cm |
| „ „ linken „ „ „ „ „ „ „ | 35 cm |

Länge d. rechten Radius: 21 cm
„ „ linken „ 22 cm
„ der rechten Ulna: 18 cm
„ „ linken „ 23 cm

Waren die Funktionsstörungen schon beim Vater nicht seh bedeutend, so sind sie es noch weniger beim Sohne. Die Beu gung im Ellenbogengelenk kann vollständig, die Streckung nahez vollständig, die Pronation vollkommen, die Supination mit gan geringer Beschränkung ausgeführt werden. Die Ab- und Adduk tionsbewegungen, sowie Beugung und Streckung im Handgelenk sind uneingeschränkt. Die Kraft des rechten Armes ist der de linken nahezu gleich.

Ein Vergleich der beiden Fälle zeigt uns fast genau dasselb Bild. Nicht nur die analoge Exostosenbildung sondern vor aller die Luxation des Radiusköpfchens erregt unser spezielles Interesse Ich glaube, dass an dem Angeborensein dieser Anomalität von vornherein nicht gezweifelt werden kann. T. sen. behauptet, das nach Überlieferung seiner Mutter die Hebamme unmittelbar nach seiner Geburt auf die eigenartige Erscheinung an seinem rechten Ellenbogen aufmerksam gemacht hat und bei seinem ältesten eben beschriebenen Sohne hat er gleich nach dessen Geburt die selbe Beobachtung gemacht. Ein ähnliches Vorkommnis ist ihm in seiner ganzen Verwandtschaft nicht bekannt; wohl hat ein später geborener, jung verstorbener Sohn unterhalb eines jeden Knies eine Knochengeschwulst gehabt, aber keine Missbildung am Ellenbogen. Das jüngste dritte Kind des T, jetzt vier Jahre alt, zeigt noch keine Exostosen. Deutlicher als jede Beschreibung sprechen die Abbildungen unserer Fälle. Fig. 1 zeigt die äussere Gestalt der Radiusköpfchen, die gelegentlich der photographischen Aufnahmen in der chirurgischen Klinik zu Göttingen anfänglich ebenfalls als Exostosen diagnostiziert wurden. Beim Vater ist der Ellenbogen etwas stark nach vorne gedreht und darum erscheint der Vorsprung etwas kürzer. Auch die Exostosen, besonders an den Handgelenken sind zum Teil sichtbar. Auf Fig. 2 und 3 sehen wir das Ellenbogengelenk und die Vorderarmknochen des Vaters. Bei Abb. 2 fällt der dünne Humerus auf. Der Radius mit gut ausgebildetem Capitulum und Tuberositas überragt das Olekranon um ein bedeutendes Stück, lateral vom Condylus int. vorbeischiebend. Bild 3, in halber Pronationsstellung aufgenommen, zeigt, dass das Humero-ulnar-Gelenk gut entwickelt ist, ferner er-

ennt man die stark verkürzte, distal rudimentäre und mit Exo-
osen versehene Ulna; desgleichen weist der gekrümmte Radius
n der Handgelenksgegend die schon erwähnten Exostosen auf.
ie Abbildungen 4 und 5 führen uns Ellenbogen- und Handgelenk
es Sohnes in Supinationsstellung vor Augen. Auffallend ist das
ehlen des condylus internus am Humerus, an dem das wohl er-
altene capitulum radii weit vorbeiragt. Radius und Ulna sind
eichmässig gekrümmt. Die Ulna endet vorzeitig ohne Griffelfort-
tz mit kleinen Exostosen; der Radius trägt an seinem durch
xostosen verdickten distalen Ende die Handwurzelknochen an ganz
ogeschrägter Gelenkfläche.

Wenn auch schon ausser Frage steht, dass die Anomalien
ngeboren sind, so spricht auch noch die Vererbung dafür; ist
och auch die Vererbung anderer Missbildungen z. B. der kon-
enitalen Hüftgelenksluxationen eine feststehende Thatsache. Ob
ch auch das Fehlen des condylus internus beim Sohne, der beim
ater doch vollständig entwickelt ist, zum Beweis anführen lässt?
an könnte an einen progressiven Charakter der Missbildung
enken. Die Ansicht Bessel-Hagen's, dass bei Anwesenheit von
xostosen eine Radiusluxation nicht kongenital, sondern eine
ekundärerscheinung sei, trifft für unsere Fälle nicht zu. Wie die
bbildungen zeigen, befinden sich die meisten und grössten Exo-
osen am Radius. Warum sollte nun gerade die Ulna im Wachs-
m zurückbleiben und der Radius bis zur normalen Grösse sich
eiter entwickeln? Zudem steht fest, dass die Exostosen beim
ater erst zu Anfang des 3. Lebensjahres (nach Rhachitis?) und
eim Sohne auch nicht in den ersten Lebensjahren bemerkt worden
nd, während die Missbildungen am Ellenbogen sofort bei der
eburt aufgefallen sind.

Was meine Ansicht über die Entstehung der vorliegenden
adiusluxation betrifft, so bin ich geneigt sie auf eine Missbil-
ung im Sinne v. Volkmanns und Krönleins, auf ein vitium
rimae formationis zurückzuführen. Sehr beachtenswert ist immer-
in das gleichzeitige Bestehen der Exostosen und die rudimentäre
ntwickelung der Ulna.

Am Schlusse meiner Arbeit gestatte ich mir meinem hoch-
erehrten Lehrer, Herrn Professor Dr. Hauser in Erlangen für die
bernahme des Referats und Herrn Dr. Pels-Leusden, Assistent
n der chirurgischen Klinik zu Göttingen, für die Anfertigung der
hotographieen meinen tiefgefühltesten Dank auszusprechen.

# Literatur.

Archiv für klin. Chirurgie, Bd. 41, p. 421, 505, 749.
Deutsche Chirurgie, 26. Lieferung 1882.
Plitha u. Billroth, Handbuch der Chirurgie II, 2. Abt. 1, p. 668.
Virchows Archiv, Bd. 45, p. 303.
Eulenburgs Realencyklopädie: Exostosis von Marchand.

Fig. 1.



Fig. 2.

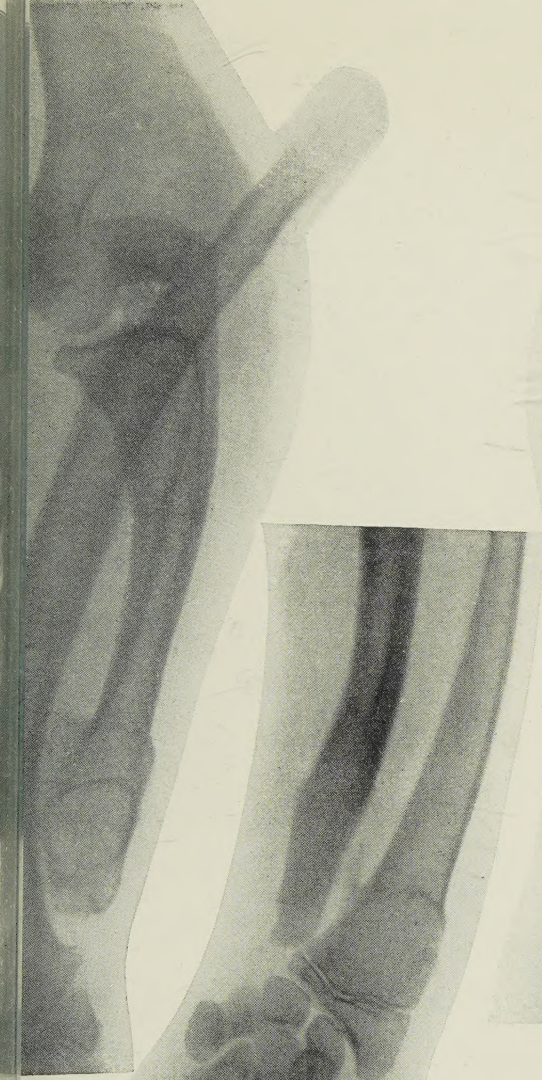

3.

Fig. 4.



Fig. 5.